

See discussions, stats, and author profiles for this publication at: <https://www.researchgate.net/publication/334649018>

Diazinon Toxicity to Kidney and Liver of Wistar Male Rats in terms of Biochemical and Histopathological Parameters

Article in *Journal of Agromedicine and Medical Sciences* · June 2019

DOI: 10.19184/ams.v5i2.11575

CITATIONS

8

READS

59

3 authors, including:



Desie Dwi Wisudanti

Universitas Jember

23 PUBLICATIONS 26 CITATIONS

SEE PROFILE

Toksisitas Diazinon terhadap Ginjal dan Hepar Tikus Wistar Jantan ditinjau dari Parameter Biokimia dan Histopatologi

Diazinon Toxicity to Kidney and Liver of Wistar Male Rats in terms of Biochemical and Histopathological Parameters

Desie Dwi Wisudanti¹, Firman Herdiana², Tegar Syaiful Qodar²

¹Laboratorium Farmakologi Fakultas Kedokteran Universitas Jember

²Program Studi Pendidikan Dokter Fakultas Kedokteran Universitas Jember

e-mail korespondensi: desie.fk@unej.ac.id

Abstrak

Diazinon merupakan salah satu pestisida jenis organofosfat yang masih sering digunakan oleh petani di Indonesia, dengan efek menghambat enzim asetilkolinesterase, sehingga menimbulkan penumpukan asetilkolin dalam celah sinaps yang akan berujung pada inkoordinasi, konvulsi, dan kematian pada hama serangga. Selain memiliki efek neurotoksik diazinon juga dapat merusak sel melalui mekanisme stres oksidatif. Keracunan diazinon berpotensi tinggi menimbulkan kerusakan pada organ ginjal, karena jalur ekskresi diazinon dan metabolit aktifnya ialah lewat sistem urin. Tujuan penelitian ini untuk mengetahui efek pemberian diazinon terhadap hepar dan ginjal tikus wistar jantan. Dosis diazinon sebesar 40 mg/kgBB, diberikan pada tikus sehari dua kali selama 5 hari, dengan setiap kali pemberian sebanyak 5 ml menggunakan sonde lambung. Sampel penelitian berupa darah tikus yang diambil secara intrakardiak untuk dilakukan pemeriksaan kadar BUN, kreatinin serum, SGOT, SGPT, dan GSH, kemudian ginjal dan hepar tikus diambil untuk dibuat preparat histopatologi dan pemeriksaan MDA. Analisis data penelitian ini menggunakan uji T-test untuk seluruh variabel. Terdapat perbedaan bermakna antara kelompok tikus yang diberi diazinon dengan kelompok tikus yang tidak diberi diazinon didasarkan pada kadar BUN, kreatinin, SGOT, SGPT, GSH dan MDA. Pada kelompok tikus yang tidak diberi diazinon menunjukkan gambaran histopatologi ginjal yang lebih baik dibandingkan dengan yang diberi diazinon.

Kata kunci: diazinon, pestisida, organofosfat

Abstract

Diazinon is an organophosphate type pesticide that is still often used by farmers in Indonesia, with the effect of inhibiting the acetylcholinesterase enzyme, giving rise to the accumulation of acetylcholine in the synapse gap which will lead to incoordination, convulsions and death in insect pests. Apart from having the neurotoxic effects of diazinone it can also damage cells through the mechanism of oxidative stress. Diazinone poisoning has a high potential to cause damage to the kidney organs, because the diazinone excretion pathway and its active metabolites are through the urinary system. The purpose of this study was to determine the effect of diazinone on the liver and renal wistar male kidney. Diazinone dosage of 40 mg / kgBW, given to mice twice a day for 5 days, with each given as much as 5 ml using the gastric sonde. The research sample was in the form of rat blood taken intracardiac to examine BUN levels, serum creatinine, SGOT, SGPT, and GSH, then kidney and liver rats were taken to make histopathological preparations and MDA examinations. Analysis of this research data using the T-test for all variables. There were significant differences between groups of rats given diazinone and groups of rats not given diazinone based on levels of BUN, creatinine, SGOT, SGPT, GSH and MDA. In the group of mice not given diazinone, kidney histopathology was better than those given diazinon.

Keywords: diazinon, pesticides, organophosphates

Pendahuluan

Proses penanggulangan hama yang mengganggu aktivitas pertanian paling sering yaitu dengan menggunakan pestisida. Efek buruk yang dapat terjadi dari pemanfaatan pestisida ialah akumulasi residu pada produk pertanian, pencemaran lingkungan, serta masalah kesehatan pada manusia dan hewan akibat efek toksik non-target dari penggunaan pestisida tersebut. Berdasarkan *World Health Organisation* (WHO) kasus keracunan pestisida pada pekerja bidang pertanian di dunia terjadi sekitar 5 juta kasus setiap tahunnya dengan tingkat mortalitas mencapai 220.000 jiwa. Kejadian keracunan pestisida di Indonesia pada tahun 1990-2005 terjadi sebanyak 4867 kasus dengan mortalitas sebesar 3789 jiwa (Ma'rufi, 2012).

Pestisida yang sering digunakan di Indonesia ialah jenis Organofosfat (Raini, 2007). Organofosfat merupakan golongan pestisida yang dianjurkan Kementerian Pertanian Indonesia dan disukai oleh petani karena sifatnya yang lebih cepat dan signifikan dalam membasmi hama dibanding golongan pestisida lainnya (Tuhumury *et al.*, 2012). Salah satu jenis organofosfat yang banyak digunakan ialah diazinon. Diazinon relatif dapat terurai menjadi bentuk turunan lain namun dapat juga meninggalkan residu di lingkungan (Aziz *et al.*, 2011). Pada tanaman sawi (*Brassica juncea* (L.)) ditemukan adanya residu dari insektisida diazinon yang baru dapat terurai setelah 8-35 hari (Muflihah *et al.*, 2015), residu ini tentu berpotensi dikonsumsi oleh konsumen. Berdasarkan penelitian yang dilakukan di Taiwan terdapat 4799 kasus keracunan pestisida organofosfat terhitung dari Juli 1985 sampai Desember 2006 (Linn *et al.*, 2008).

Paparan diazinon dapat menyebabkan efek toksik berupa penghambatan asetilkolinesterase (AChE) sistem saraf, yang menyebabkan akumulasi asetilkolin (ACh) pada sinapsis dan *neuromuscular junction*. Keracunan organofosfat menunjukkan gambaran yang heterogen berkaitan dengan krisis kolinergik serta kerusakan fungsi organ hepar dan ginjal (Amanvermez, 2010). Hepar dan ginjal merupakan organ yang dapat terpengaruh karena merupakan organ yang bertugas untuk memetabolisme dan mengekskresi diazinon. Dalam beberapa penelitian sebelumnya telah terbukti bahwa diazinon dapat menimbulkan kerusakan histopatologi dan mengganggu status biokimia. Pemberian diazinon 10 mg/kgBB dapat meningkatkan kadar BUN dan kreatinin serum

sekitar 1,2 kali lipat dan 1,1 kali lipat dari kontrol normal (Shah *and* Iqbal, 2010).

Diazinon dapat menyebabkan akumulasi Reactive Oxygen Species (ROS), menurunkan enzim *superoxidedismutase* (SOD), *glutathione peroxidase* (GPx), dan *glutathione reductase* (GR) yang menyebabkan terjadinya peroksidasi lemak yang dibuktikan dengan peningkatan *malondialdehyde* (MDA) (Husain, 2010; Ozbek, 2012). Selain kerusakan karena akumulasi ROS, diazinon dapat menyebabkan kerusakan DNA (Poovala *et al.*, 1999) dan kerusakansel melalui jalur apoptosis (Sargazi, 2016).

Metode

Hewan Coba

Sampel dalam penelitian ini ialah tikus wistar (*Rattus norvegicus*) jantan usia 3 bulan dengan berat badan 150-300 gram. Jumlah sampel yang digunakan dalam penelitian ini ialah 10 ekor tikus yang dibagi ke dalam 2 kelompok tikus, yaitu kelompok kontrol dan kelompok perlakuan. Setiap kelompok terdiri atas 5 ekor tikus. Sebelum diberi perlakuan tikus dilakukan proses adaptasi terhadap lingkungan baru selama 7 hari. Selama penelitian tikus diberi makan dan minum secara *ad libitum*. Kelompok kontrol diberi akuades per oral dengan menggunakan sonde lambung, sedangkan kelompok perlakuan diberi diazinon per oral dengan dosis 40 mg/kgBB menggunakan sonde lambung selama 5 hari. Setelah selesai semua perlakuan, tikus dimatikan dengan menggunakan eter dan dilakukan pengambilan sampel. Proses pengambilan sampel diawali dengan laparotomi untuk mengambil organ ginjal dan hepar, sedangkan untuk sampel darah diambil secara intrakardiak.

Histopatologi Ginjal

Organ ginjal yang telah diambil difiksasi menggunakan formalin 10% dan dilakukan pembuatan preparat histopatologi dengan pewarnaan Hematoksin-Eosin. Metode skoring histopatologi yang digunakan dalam penelitian ini berdasarkan penelitian Anggraini, kerusakan sel yang diamati meliputi pelebaran lumen tubulus, akumulasi sel-sel debris dalam lumen, vakuolisasi lumen tubulus, pelebaran ruang bowman, degenerasi, hiperplasia, kariomegali, dan benda-benda inklusi (Anggraini, 2008). Setiap preparat histopatologi ginjal diamati 5 lapang pandang di

bawah mikroskop dengan perbesaran 400x, pengamatan dilakukan oleh dua orang pengamat dengan metode *double blind*.

Histopatologi Hepar

Preparat histopatologi hepar dipulas menggunakan teknik pewarnaan Hematoksilin-Eosin. Histopatologi hepar diamati menggunakan skoring Roenigk dengan lesi yang diamati berupa degenerasi parenkim, degenerasi hidropis, dan nekrosis sel hepar. Setiap preparat diamati di bawah mikroskop pada 5 lapang pandang dengan perbesaran 400x.

BUN (Blood Urea Nitrogen)

Pemeriksaan urea serum dilakukan dengan metode Urease-GLDH (*Glutamate dehydrogenase*) enzymatic UV test. Persiapan reagen dengan mencampurkan reagen 1 (terdiri dari TRIS, 2-Oxoglutarate, ADP, urease, dan *glutamate dehydrogenase* (GLDH)) dengan reagen 2 (*nicotinamide adenine dinucleotide + hydrogen* (NADH)), dengan perbandingan 4 : 1 sehingga didapat reagen baru atau reagen mono. Reagen mono disimpan dalam suhu 15-25 ° C selama minimal 30 menit dan dihindarkan dari sinar matahari. Tabung reaksi diisi dengan serum sebanyak 10 µL. Reagen dimasukkan ke dalam tabung reaksi sebanyak 1000 µL. Larutan dalam tabung reaksi di vortex beberapa saat. Larutan dibaca dengan menggunakan alat *Bioalyzer 100 Analyticon* yang telah diatur waktu inkubasi selama 2 menit dan panjang gelombang 340 nm. Hasil pemeriksaan didapatkan kadar BUN dan kreatinin serum dalam satuan mg/dL.

Kreatinin

Pemeriksaan kreatinin dilakukan dengan metode tes kinetik tanpa deproteinasi berdasarkan metode Jaffe. Prinsip pemeriksaannya ialah kreatinin membentuk kompleks warna jingga-merah dalam larutan pikrat alkali. Persiapan reagen dengan mencampurkan reagen 1 (*Sodium Hydroxide*) dengan reagen 2 (*Picric Acid*) dengan perbandingan 4 :1 sehingga didapat reagen kerja. Tabung reaksi diisi dengan serum sebanyak 50 µL, kemudian ditambahkan reagen kerja sebanyak 1000 µL. Larutan dalam tabung reaksi divortex beberapa saat. Larutan dibaca dengan menggunakan alat *Bioalyzer 100 Analyticon* yang telah diatur waktu inkubasi selama 2 menit dan panjang gelombang 492 nm. Hasil pemeriksaan didapatkan kadar BUN dan kreatinin serum dalam satuan mg/dL.

SGOT dan SGPT

Metode yang digunakan untuk mengukur kadar SGOT dan SGPT ialah metode IFCC, kadar tersebut didapatkan dari nilai absorbansi spektrofotometer dengan panjang gelombang 340 nm yang dikalikan dengan faktor koreksi 1745.

MDA

Pengukuran kadar MDA pada hepar tikus dilakukan menggunakan metode spektrofotometri UV-Vis dengan prinsip pereaksi TBA yang akan membentuk produk MDA-TBA berwarna merah muda dan diukur dengan spektrofotometer. Organ hepar diambil dan dipotong kecil-kecil lalu dicuci dengan menggunakan PBS, sebanyak 1 gram dan digerus dalam mortar di atas balok es kemudian ditambahkan NaCl 0,9% dingin. Setelah dilakukan pembuatan homogenat, kemudian disentrifugasi pada kecepatan 8000 rpm selama 20 menit, supernatan diambil, dan dipindahkan dalam *microtube*. Sebanyak 100 µL supernatan hepar ditambahkan 550 µL akuades steril, 100 µL TCA, 250 µL HCl 1 M, dan 100 µL Na-Thiobarbiturat. Homogenat dipanaskan dalam *waterbath* dengan suhu 100 ° C selama 20 menit, diangkat, dan dibiarkan dingin pada suhu ruang. Selanjutnya, dilakukan sentrifugasi dengan kecepatan 500 rpm selama 10 menit. Supernatan diambil, dan dipindahkan dalam *microtube* baru. Sampel diukur absorbansinya pada panjang gelombang maksimum 533 nm. Nilai hasil absorbansi sampel akan dimasukkan ke dalam formula kurva standar dan dihasilkan nilai akhir MDA dalam satuan nmol/dL.

GSH

Metode yang digunakan untuk mengukur kadar *glutation* darah (GSH) adalah metode Ditio Bisnitro Benzoate (DTNB). Prinsip pengukurannya adalah reaksi antara DTNB dengan GSH menghasilkan senyawa DTNB yang berwarna kuning. Campurkan 0,1 ml supernatan hasil sentrifugasi, 1 ml buffer natrium fosfat (pH 8) dan 0,5 ml DTNB (39,6 mg dalam 100 ml larutan natrium sitrat 1% untuk memberikan konsentrasi 1 mM). Absorbansi sampel diukur dengan spektrofotometer pada panjang gelombang 412 nm.

Hasil

Kadar BUN, kreatinin, SGOT, SGPT, MDA, dan GSH menunjukkan perbedaan signifikan ketika

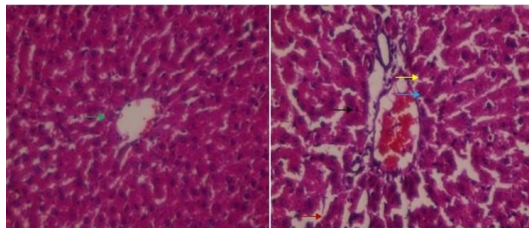
dibandingkan antara kelompok kontrol dan kelompok perlakuan ($p < 0,05$) (Tabel 1).

Tabel 1. Data rata-rata seluruh parameter pemeriksaan

Kelompok	Kontrol	Diazinon
histopatologi ginjal*	2,43 ± 0,19	4,27 ± 0,22
Kadar BUN*	24,08 ± 1,34	28,77 ± 3,27
Kadar Kreatinin*	0,87 ± 0,39	1,31 ± 0,13
Histopatologi Hepar*	1,11 ± 0,05	3,13 ± 0,11
SGOT*	81,76 ± 4,99	126,27 ± 9,17
SGPT*	41,59 ± 1,52	55,40 ± 2,01
MDA Hepar*	6,35 ± 0,75	9,23 ± 1,35
GSH*	5,48 ± 0,32	2,40 ± 0,18

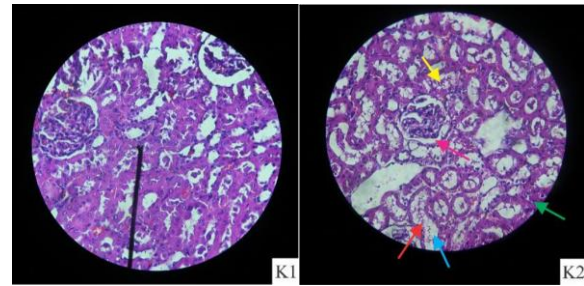
* $p < 0,05$: terdapat perbedaan signifikan antara kelompok kontrol dan kelompok perlakuan.

Pemeriksaan histopatologi hepar, pengamatan mikroanatomi hati menunjukkan hati yang terpapar diazinon mengalami perubahan struktur berupa gambaran degenerasi parenkim, degenerasi hidropik, dominasi sel nekrosis, dan dilatasi sinusoid ($p < 0,05$) (Gambar 1). Pada pemeriksaan histopatologi ginjal terdapat dominasi gambaran pelebaran lumen tubulus, vakuolisasi, penumpukan sel debris, dan pelebaran ruang bowman ($p < 0,05$) (Gambar 2).



- ← : degenerasi hidropik ← : degenerasi parenkim
- ← : nekrosis ← : dilatasi sinusoid

Gambar 1. Gambaran histopatologi hati tikus wistar jantan kelompok kontrol (a) dan perlakuan (b) dengan perbesaran 400x.



- ← : pelebaran lumen tubulus ← : pelebaran ruang Bowmen
- ← : degenerasi ← : vakuolisasi
- ← : akumulasi sel-sel debris ← : kariomegali

Gambar 2. Gambaran histopatologi ginjal tikus wistar jantan kelompok kontrol (a) dan perlakuan (b) dengan perbesaran 400x

Pembahasan

Secara umum, insektisida diazinon bersifat neurotoksik dengan bertindak sebagai inhibitor aktivitas enzim asetilkolinesterase. Namun dalam beberapa penelitian diketahui bahwa diazinon dapat menyebabkan efek lain seperti lipid peroksidasi dan gangguan terhadap enzim-enzim antioksidan (Altuntas *et al.*, 2004). Hasil dalam penelitian ini menunjukkan bahwa pemberian diazinon menyebabkan perubahan patologis pada jaringan ginjal dan hepar serta peningkatan kadar BUN, serum kreatinin, SGOT, SGPT, dan MDA dalam jaringan hepar, sedangkan tingkat GSH tubuh menurun secara signifikan.

Pemberian diazinon dengan dosis 40 mg/kgBB selama 5 hari menimbulkan terjadinya peningkatan kadar MDA pada kelompok tikus perlakuan, hal ini menunjukkan bahwa diazinon dapat menginduksi terjadinya stres oksidatif dilihat dari terjadinya peningkatan kadar MDA (Altuntas *et al.*, 2004). Peningkatan kadar MDA yang terjadi akibat induksi diazinon disebabkan oleh peningkatan produksi ROS. Dalam sebuah penelitian *in vitro* ditemukan bahwa sel yang diinduksi diazinon menunjukkan adanya peningkatan produksi ROS intraseluler yang menyebabkan gangguan keseimbangan status redoks dalam sel. Induksi stres oksidatif menyebabkan terjadinya beberapa kerusakan pada protein, lipid, dan DNA yang menghasilkan kematian sel. Selain menyebabkan kematian sel secara langsung, stres oksidatif yang terjadi juga akan memicu peroksidasi lipid yang akan membuat kerusakan jaringan lebih luas sehingga menimbulkan

perubahan patologis pada struktur histologi suatu jaringan, terutama pada hepar dan ginjal. Temuan biomarker pada penelitian ini yakni kadar BUN, kreatinin serum, SGOT, dan SGPT mengalami peningkatan yang signifikan pada pemberian diazinon. Temuan ini terkonfirmasi dengan gambaran histopatologi hepar dan yang juga menunjukkan terjadinya kerusakan jaringan. Hasil temuan dalam penelitian ini sesuai dengan penelitian-penelitian sebelumnya yang menunjukkan bahwa peroksidasi lipid akibat induksi diazinon utamanya dapat menyerang beberapa organ-organ tertentu yakni jantung (Akturk *et al.*, 2013) dan organ reproduksi (Aksay *et al.*, 2013). Hasil pemeriksaan *marker* biokimia lain yakni GSH menunjukan terjadinya penurunan yang signifikan, hal ini membuktikan bahwa diazinon tidak hanya merusak sel melalui peningkatan produksi ROS melainkan juga melalui cara penghambatan terhadap enzim-enzim antioksidan. Enzim-enzim antioksidan dapat mencegah terjadinya stres oksidatif. Salah satu enzim antioksidan yang memiliki peran cukup besar dalam proses stabilisasi ROS ialah GSH. GSH bertugas untuk mengubah hidrogen peroksida yang merupakan produk hasil konversi superoksida radikal yang merupakan salah satu jenis ROS oleh SOD menjadi molekul air (H₂O) (Gultekin, 2001). Ketika terjadinya penurunan pada kadar GSH, maka sel-sel dalam tubuh akan semakin rentan mengalami stres oksidatif ketika zat-zat yang prooksidan masuk.

Kesimpulan

Diazinon memiliki efek hepatotoksik dan nefrotoksik, kerusakan sel yang terjadi akibat induksi diazinon disebabkan oleh stres oksidatif intraseluler yang dihasilkan, baik disebabkan oleh peningkatan radikal bebas dalam sel maupun melalui penghambatan terhadap enzim antioksidan. Oleh karena itu, mencegah terjadinya penumpukan radikal bebas dapat menjadi salah satu solusi efektif untuk mengurangi toksisitas diazinon.

Daftar Pustaka

Akturk O, Demirin H, Sutcu R, Yilmaz N, Koylu H, Altuntas I. 2006. The Effects of Diazinon on Lipid Peroxidation and Antioxidant Enzymes in Rat Heart and Ameliorating Role of Vitamin E and Vitamin C. *Cell Biol Toxicol.* 22(6):455–461.

Altuntas I, Kilinc I, Orhan H, Demirel R, Koylu H, Delibas N. 2004. The Effects of Diazinon on Lipid Peroxidation and Antioxidant Enzymes in Erythrocytes In Vitro. *Human and Experimental Toxicology.* 23: 9-13.

Amanvermez R, Baydin A, Yarden T, Basol N, Gunay M. 2010. Emergency laboratory abnormalities in suicidal patients with acute organophosphate poisoning. *Turkish Journal of Biochemistry–Turk J Biochem.* 34(1): 29-34.

Anggraini DR. 2008. Gambaran makroskopis dan mikroskopis hati dan ginjal mencit akibat pemberian plumbum asetat [Tesis]. Medan: Program Pasca Sarjana Universitas Sumatra Utara.

Aziz T. 2011. Analisis residu pestisida diazinon dalam tanaman kubis (*Brassica oleracea*) menggunakan biosensor elektrokimia secara voltametri siklik. *J. Prog. Kim. Si.* 1(1): 32-40.

Gultekin F, Delibas N, Yasar S, Kilinc I. 2001. In Vivo Changes in Antioxidant Systems and Protective Role of Melatonin and a Combination of Vitamin C and Vitamin E on Oxidative Damage in Erythrocytes Induced by Chlorpyrifos-Ethyl in Rats. *Arch Toxicol.* 75: 88-96.

Husain AL. 2010. Role of Oxidative Stress in Organophosphate Insecticide Toxicity: Short Review. *Pesticide Biochemistry and Physiology.* 98(2): 145-150. doi: 10.1016/j.pestbp.2010.07.006.

Linn TJ, Walter FG, Hung DZ, Tsai JL, Hu SC, Chang JS, Deng J, Chase PB, Denninghoff K, Chan HM. 2008. Epidemiology of Organophosphate Pesticide Poisoning in Taiwan. *Clinical Toxicology.* 46: 794-801. doi: 10.1080/15563650801986695

Ma'rufi I. 2012. Perilaku Penggunaan Pestisida dan Kadar *Acetil Cholinesterase* dalam Darah Petani Tembakau di Kecamatan Wuluhan Kabupaten Jember. *Jurnal artocarppus Media Pharmaceutica Indonesia.* 9(2)

Muflihah YM, Fithria A, Indarti D. 2015. Kromatografi Lapis Tipis-Densitometri untuk Analisis Residu Pestisida Diazinon dalam Sawi Hijau (*Brassica juncea* L.). *Prosiding Seminar Nasional Kimia.*

Oksay T, Nazıroğlu M, Ergün O, Doğan S, Özatik O, Armağan A, Özorak A, Çelik Ö. 2013. N-Acetyl

- Cysteine Attenuates Diazinon Exposure Induced Oxidative Stress in Rat Testis. *Andrologia*. 45(3):171–177.
- Ozbek E. 2012. Induction of oxidative stress in kidney. *International Journal of Nephrology*. 12(1): 1-9. doi: 10.1155/2012/465897.
- Poovala VS, Huang H, Salahudeen AK. 1999. Role of reactive oxygen metabolites in organophosphate-bidrin-induced renal tubular cytotoxicity. *Journal of the American Society of Nephrology*. 10(8): 1746-1752.
- Raini M. 2007. Toksikologi Pestisida dan Penanganan Akibat Keracunan Pestisida. *Media Penelitian dan Pengembangan Kesehatan*. 17(3):10-18
- Sargazi Z, Nikravesht MR, Jalali MR, Sadeghnia HR, Anbarkeh FR. 2016. Apoptotic effect of organophosphorus insecticide diazinon on rat ovary and protective effect of vitamin E. *Iranian Journal of Toxicology*. 10(2): 37-44.
- Shah MD and Iqbal M. 2010. Diazinon-induced oxidative stress and renal dysfunction in rats. *Food and Chemical Toxicology*. 48(12): 3345-3353. doi:10.1016/j.fct.2010.09.003
- Tuhumury GNC, Leatemia JA, Rumthe RY, Hasinu JV. 2012. Residu Pestisida Produk Sayuran Segar di Kota Ambon. *Agrologia*. 1(2): 99-105. doi:org/10.30598/a.vli2.284